

Atuação odontológica na doença de Alzheimer: relato de caso clínico multidisciplinar

Dental practice in Alzheimer's disease: a case report multidisciplinary

Alexandre Franco Miranda¹
Fernando Luiz Brunetti Montenegro²

1 - Mestrando em Ciências da Saúde -
Centro de Medicina Idoso - HUB, UnB.

2 - Professor Adjunto na Universidade de
Guarulhos.

Correspondência:

SMHN, Quadra 02, Bloco A, Sala 505,
Edifício de Clínicas, Asa Norte, Brasília-
DF, CEP: 70.710-100; (61) 8136-9896 /
3326-5957;

e-mail: alexandrefmiranda@hotmail.com

RESUMO

Relata, por meio de um caso clínico, a associação de atendimentos domiciliar e em consultório odontológico em paciente idosa dependente portadora da doença de Alzheimer. O atendimento domiciliar foi baseado na realização de ações preventivas para adequação e promoção de saúde do meio bucal, enquanto a intervenção em nível de consultório foi determinada, por meio de sedação medicamentosa, pela eliminação de focos de infecção e sintomatologia dolorosa decorrentes de problemas bucais. As ações odontológicas direcionadas a esse tipo de paciente visaram promover bem-estar e qualidade de vida por meio de ações consideradas de mínima intervenção.

Palavras-chave: Doença de Alzheimer; Odontogeriatría; Saúde bucal

ABSTRACT

It reports, through a clinical case, the combination of home care and dental office interventions to an elderly dependent patient with Alzheimer's disease. The home care was based on the introduction of preventive actions to promote health in the oral environment, while the level of intervention in office was determined by means of sedation by medications, the elimination of infection's foci and painful symptoms arising from oral problems. The dental actions directed to this type of patient focused promote well being and quality of life through actions considered like minimal dental interventions.

Key words: Alzheimer's disease; Geriatric dentistry; Oral health

INTRODUÇÃO

A demência é conceituada como uma desordem neurodegenerativa que atinge o Sistema Nervoso Central de forma progressiva e irreversível, sendo a doença de Alzheimer a forma mais prevalente entre os idosos^{1,2}.

Clinicamente apresenta gradual deterioração da memória, aprendizado, orientação, estabilidade emocional, capacidade de comunicação. Afeta também a função motora, comprometendo desta forma os cuidados pessoais. Atos simples como tomar banho e realizar satisfatória higienização bucal tornam-se complexos, consequentemente gerando interferência na vida diária e social do indivíduo^{3,4}.

Alguns quadros demenciais senis apresentam etiologia desconhecida e podem estar associados a fatores como idade avançada, gênero, grau de escolaridade, ocupação profissional, história familiar, doença cérebro-vascular, déficits

imunológicos, alterações metabólicas, fatores genéticos, traumas cerebrais, tumores, infecções e qualidade de vida comprometida (nutrição deficiente, uso de drogas, tabagismo, hipertensão arterial, etilismo, hipercolesterolemia)^{1,5}.

O diagnóstico da doença de Alzheimer é baseado na observação clínica como a presença de progressivos declínios de memória, na realização de atividades de vida diárias e na exclusão de outros tipos de demência^{2,6}.

Não existe a cura, mas o tratamento é baseado na estratégia terapêutica de melhorar a cognição, retardar a evolução, tratar os sintomas e as alterações comportamentais a partir do uso de medicamentos anticolinesterásicos que interferem diretamente na saúde bucal por promover a hipossalivação^{1,3}.

Promover saúde bucal a essa população é exercitar a atuação multidisciplinar frente às condutas adotadas. A responsabilidade ética faz-se necessária, bem como o

conhecimento prévio das diversas fases da doença^{7,8}.

O presente trabalho, por meio de um relato de caso clínico, tem por finalidade relatar a atuação odontológica desenvolvida em caráter multidisciplinar, a partir da associação de condutas em nível domiciliar e de consultório a uma idosa dependente, portadora da demência do tipo Alzheimer.

RELATO DE CASO

Paciente C.P.L., gênero feminino, com 85 anos, leucoderma, portadora de doença de Alzheimer em fase avançada, foi indicada pelo médico geriatra responsável para avaliação, planejamento e tratamento odontológico especializado.

A enferma encontrava-se em um estágio de dependência para a realização das atividades de vida diárias, dependendo de terceiros para alimentação, banho e higiene bucal.

De acordo com as informações fornecidas pelo médico, familiares e cuidadora, a paciente apresentava dificuldades em abrir a boca para alimentação, ingestão medicamentosa e "gemência constante" sem causa definida por parte dos demais membros do corpo de saúde.

Avaliação Odontológica Inicial

A anamnese, bem como o exame físico extra e intra bucal iniciais foram realizados na residência da paciente com o uso de meios auxiliares como abridores de boca e afastadores (Fig.1).

A paciente se apresentava com os arcos superior e inferior parcialmente dentados e história clínica de tratamento reabilitador anterior por meio de próteses fixas e restaurações.

Na avaliação clínica inicial feita, observou-se gengivite generalizada com áreas sangrantes, elevada quantidade de biofilme dentário, saburra lingual e mobilidade dentária nos dentes 16 e 17, bem como a existência de restos radiculares (dentes 43 e 48).

Foram solicitadas tomadas radiográficas periapicais como recurso auxiliar diagnóstico e posterior elaboração do plano de tratamento.

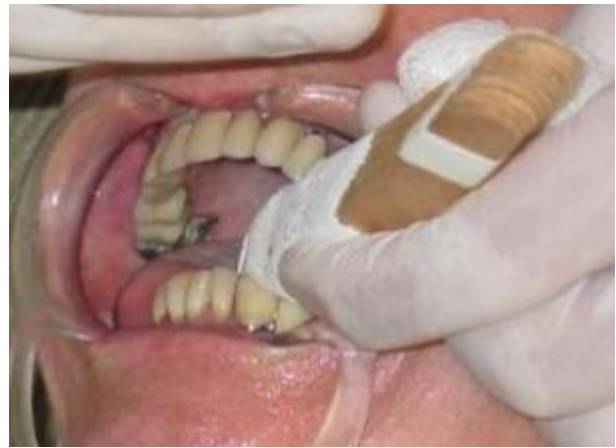

Figura 1 - Utilização de meios auxiliares (abridor de boca e afastador) na adaptação profissional.

Após avaliação das radiografias, confirmou-se a presença de focos de infecção dentária localizados e prótese fixa mal adaptada no dente 16, lesão cariosa interproximal (mesial) no dente 17 (Fig. 2) e restos radiculares nos dentes 43 e 48.

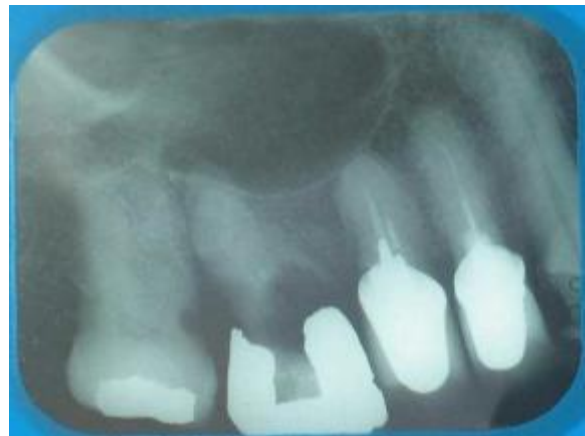


Figura 2 – Radiografia periapical – dentes 16 e 17: possível foco de infecção, lesão extensa de cárie

Plano de Tratamento Odontológico com enfoque Multidisciplinar

O plano de tratamento foi direcionado à promoção de bem-estar, qualidade de vida e eliminação de focos de infecção, inflamação e a possível sintomatologia dolorosa de origem bucal na paciente. Optou-se pela adequação do meio bucal com tratamento periodontal básico (raspagem e o ensino de escovação aos cuidadores e familiares) em domicílio e as exodontias dos dentes 16, 17, 43 e 48 em consultório.

Os familiares foram orientados a respeito da condição bucal da paciente, bem como as possibilidades de tratamento e a necessidade da ação conjunta dentista-

família-médico de acordo com um relatório clínico do cirurgião-dentista elaborado por escrito para que não existissem dúvidas clínicas posteriores.

A responsabilidade ética-profissional perante a paciente e seus familiares foi realizada a partir de um Consentimento Livre e Esclarecido/Informado em que os responsáveis legais autorizaram a execução do tratamento proposto, bem como o registro do caso.

O médico geriatra responsável pela paciente foi contactado e foram fornecidas as explicações a respeito do plano de tratamento elaborado, detalhando todas as etapas dos procedimentos clínicos (anestésico odontológico a ser utilizado, medicação pré e pós operatória, orientações aos familiares e cuidadores. A sugestão de sedação medicamentosa pré-operatória foi aceita pelo médico, já que a paciente não apresentava co-morbidades importantes clinicamente.

O plano de tratamento proposto foi efetuado em duas fases: ações preventivas e adequação do meio bucal realizadas em domicílio e uma etapa cirúrgica sob sedação medicamentosa feita no consultório odontológico.

Atendimento em domicílio - Adequação do meio bucal

Todas as ações preventivas em saúde bucal foram realizadas em nível domiciliar, com o objetivo de proporcionar conforto e comodidade à paciente, evitando seu deslocamento ao consultório.

Foi realizado o controle do quadro inflamatório gengival por meio de raspagem supragengival. As orientações aos familiares e cuidadores a respeito de técnicas e manejo direcionados a uma correta higienização bucal foram demonstradas e treinadas em conjunto (Fig. 3).

Em conjunto com as medidas anteriores, optou-se por reforço por meio do controle químico do biofilme, através pela utilização de um colutório à base de gluconato de clorexidina a 0,12% duas vezes ao dia (manhã/noite) por uma semana. Esta abordagem foi essencial para a melhoria da situação de sangramento gengival da paciente, permitindo condições mais favoráveis para a realização do procedimento cirúrgico planejado.

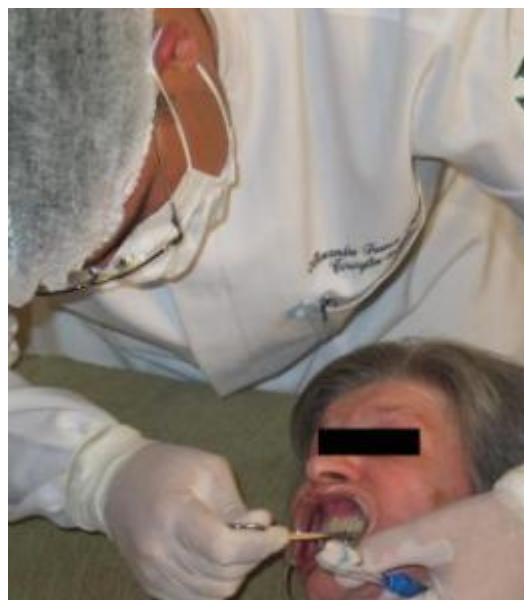


Figura 3 - Adequação do meio bucal e orientações de higiene oral à cuidadora e adaptação profissional em domicílio

Atendimento no consultório - Etapa cirúrgica sob sedação medicamentosa

Em decisão conjunta com o médico geriatra da paciente, adotou-se o sedação medicamentosa pré-operatória associada à profilaxia antibiótica. Desta forma, foi administrado um comprimido de Maleato de Midazolam 15 mg (*Dormonid®*, Roche, São Paulo, Brasil), quarenta minutos antes da cirurgia.

Foi realizada profilaxia antibiótica com o uso de 2gr de Amoxicilina 500 mg uma hora antes do procedimento cirúrgico, a fim de minimizar os riscos de uma bacteremia pós-operatória.

Após adquirir condições favoráveis e cooperativas para a realização da cirurgia devido à ação medicamentosa sedativa, deu-se sequência aos procedimentos pré-operatórios.

O anestésico de escolha foi a Articaína HCl 4% com epinefrina 1:100.000 com o uso de 03 tubetes durante todo o ato cirúrgico: 1,5 tubetes na região superior (dentes 16 e 17) e 1,5 tubetes na região inferior (dentes 43 e 48). Foram realizadas suturas simples com fio de algodão 3.0.

As exodontias propostas foram realizadas em uma única sessão (Fig. 4). As orientações pós-operatórias e medicamentosas foram fornecidas aos familiares e à cuidadora, reforçando-se a importância da higienização mecânica com complementação química (por meio do gluconato de clorexidina à 0,12%).

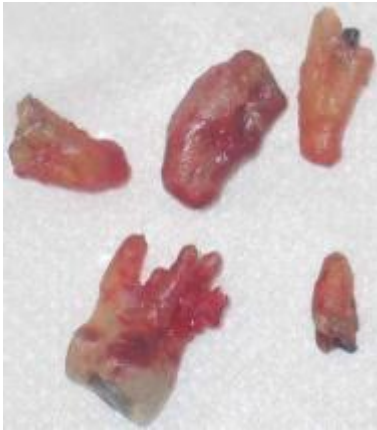

Figura 4 – Dentes 17, 16, 43 e 48 extraídos – possíveis focos de infecção e sintomatologia dolorosa.

A remoção das suturas foi feita 15 dias após a intervenção cirúrgica na residência da paciente, bem como orientações de higienização e manutenção da saúde bucal da cavidade bucal da mesma, inclusive da parte posterior de sua língua com limpador de língua diariamente, região onde o grande acúmulo de placa bacteriana devido à hipossalivação presente pode comprometer seu Sistema Respiratório¹³.

DISCUSSÃO

A doença de Alzheimer, demência bem prevalente na população idosa, é caracterizada pela perda da capacidade cognitiva, motora e pelo declínio dos cuidados pessoais, dentre eles a manutenção da saúde bucal^{1,3,6}.

Conforme Kocaelli et al.², Varjão⁴, Adam e Prestom⁹, com a evolução da doença, estágios avançados de dependência instalam-se, gerando perda da autonomia e do controle de resposta aos estímulos. Desta forma, as ações voltadas para a higiene bucal passam a ser de responsabilidade dos familiares e cuidadores^{10,11,12}.

Friedlander et al.¹ ressaltam que, muitas vezes, nos estágios avançados, alterações súbitas de comportamento, insônia, dificuldades durante a alimentação são sinais decorrentes de dor na região bucal que quando mal interpretados podem levar a prescrição de medicamentos psicotrópicos sem que a verdadeira causa seja removida.

Por isso, a necessidade de um planejamento odontológico que vise o bem-estar e qualidade de vida para essa população, enfatizam Floriani e Schramm¹⁰,

por meio de ações preventivas e clínicas que promovam a eliminação de possíveis focos de inflamação, infecção e sintomatologia dolorosa decorrentes de patologias bucais, sempre sob a ótica multidisciplinar^{11,12}.

É importante ressaltar que a atenção em saúde bucal deve ser implementada tão logo seja realizado o diagnóstico de demência, pois com a evolução do quadro há a dificuldade crescente durante o atendimento².

Segundo Zuluaga e Javier⁷, a responsabilidade ética-profissional deve ser corretamente realizada a partir da autorização do responsável legal por meio do Consentimento Livre e Esclarecido para a execução de qualquer ação clínica e possível registro da intervenção.

A odontologia domiciliar se apresenta como mais um diferencial profissional que atende às necessidades de ações de mínima intervenção, colaborando efetivamente para a saúde do público idoso dependente orientam Shinkai e Cury¹².

Brunetti e Montenegro¹³ afirmam que, ao associar esse tipo de atendimento ao consultório, permite maior comodidade e segurança em certas ações clínicas, tanto para a paciente quanto para o cirurgião-dentista.

Nos casos em que a intervenção odontológica possa ser prejudicada pela condição da paciente (fase avançada das demências), meios sedativos se tornam muito úteis para a obtenção de um estado favorável, por parte da paciente, para a realização das ações clínicas^{2,8}.

O uso da sedação medicamentosa, sempre em decisão conjunta com o médico, permite a segurança e rapidez no atendimento proposto e reforçam a necessidade de um planejamento multidisciplinar (dentista-médico-família-cuidador-paciente)^{7,14}.

A opção por solução anestésica de maior grau de ação nesses pacientes, idosos sem alterações sistêmicas significativas, permite um prolongamento anestésico, ressaltam Cogo et al.¹⁴, bem como um maior conforto, já que a preocupação de dor pós-cirúrgica é a principal.

Associada a uma maior potência anestésica, deve-se manter o protocolo farmacológico pós-cirúrgico a partir do uso de antibiótico e anti-inflamatório com o objetivo de se evitar que a paciente tenha complicações futuras, seja por focos infecciosos e sintomatologia dolorosa¹⁴.

Segundo Varjão ⁴, Chalmers e Pearson ¹¹, existe a necessidade da participação efetiva familiar e dos cuidadores, normalmente despreparados, em realizar as corretas ações que visam promover e manter a saúde bucal, principalmente após intervenções odontológicas nesses pacientes.

A partir da análise feita por Brunetti e Montenegro ¹³, o cirurgião-dentista capacitado tem um fundamental papel nas orientações, manejo e adaptação das ações odontológicas realizadas por essas pessoas (cuidadores), que muitas vezes, desconhecem realmente o importante papel da Odontologia como parte integrante na promoção da saúde do indivíduo.

Dentro desse contexto, faz-se necessário o preparo do odontólogo para atuar de forma adequada a essa população, conciliando o atendimento em domicílio e em consultório nesses pacientes idosos dependentes, de maneira verdadeiramente multidisciplinar, objetivando promover saúde e qualidade de vida a esse público ^{6,8,9}.

CONCLUSÕES

Com a perda das funções cognitivas e dificuldade de manutenção da higiene bucal, portadores de Doença de Alzheimer estão mais suscetíveis a deterioração da saúde bucal. Esses pacientes, não raro, possuem alto índice de patologias bucais associadas ao empobrecimento do cuidado oral e a hipossalivação medicamentosa. A saúde bucal precária pode levar a graves complicações de ordem local e sistêmica, por isso é muito importante a participação do cirurgião-dentista na equipe multidisciplinar, com o objetivo de melhorar a qualidade de vida desses pacientes e conscientizar os familiares e cuidadores sobre a importância do cuidado bucal nesta fase da vida.

O atendimento odontológico em domicílio associado ao consultório pode

servir como mais uma diferenciação profissional, principalmente quando essa união visa dar um atendimento mais amplo e adequado à população idosa dependente.

REFERÊNCIAS

1. Friedlander AH, Norman DC, Mahler ME, Norman KM, Yagiela JA. Alzheimer's disease: psychopathology, medical management and dental implications. *J Amer Dental Assoc* 2007;17(3):17-30.
2. Kocaelli H, Yaltirik M, Yargic LI, Ozbas H. Alzheimer's disease and dental management. *Oral Surg Oral Med Oral Pathol Oral Radiol Endod* 2002;93(5):521-524.
3. Frenkel H. Alzheimer's disease and oral care. *Spec Care Dent* 2004;31(5):273-278.
4. Varjão FM. Assistência odontológica para o paciente portador da doença de Alzheimer. *Rev Odonto Ciência* 2006;21(53): 284-288.
5. Goiato MC, Santos DM, Barão VAR, Pesqueira AA, Gennari Filho H. Odontogeriatrics and the Disease of Alzheimer. *Pesq Bras Odontoped Clin Integr* 2006;6(2):207-212.
6. Ettinger RL. Dental management of patients with Alzheimer's disease and other dementias. *Gerodontology* 2000;17(1):8-16.
7. Zuluaga M, Javier D. Manejo odontológico de pacientes com demencias. *Rev Fed Dent Colomb* 2002;203:28-39.
8. Miranda AF, Montenegro FLB, Lia EN, Miranda MPAF. Demência senil(Alzheimer): intervenção odontológica multidisciplinar em nível de consultório e domiciliar – Relato de caso clínico. *Rev Eap/Apcd Sjc* 2008; 10(1):11-13.
9. Adam H, Preston AJ. The oral health of individuals with dementia in nursing homes. *Gerodontology* 2006;23:99-105.
10. Floriani CA, Schramm FR. Atendimento domiciliar ao idoso: problema ou solução. *Cad Saúde Pública* 2004;20(4):986-994.
11. Chalmers JM, Pearson A. Oral hygiene care for residents with dementia: a literature review. *J Adv Nurs* 2005;52(4):410-419.
12. Shinkai RSA, Cury AADB. O papel da odontologia na equipe interdisciplinar: contribuindo para a atenção integral ao idoso. *Cad Saúde Pública* 2000;16(4):1099-1109.
13. Brunetti RF, Montenegro FLB. Odontogeriatrics: noções de interesse clínico. São Paulo: Artes Médicas, 2002,481p.
14. Cogo K, Bergamaschi CC, Yatsuda R, Volpato MC, Andrade ED. Sedação consciente com benzodiazepínicos em odontologia. *Rev Odonto USP*, 2006;18(2):181-188..